Aus der Universitätskinderklinik Göttingen
Direktor: Professor Dr. H. Beumer

Über die Rachitis hepatica

Dissertation
zur Erlangung des Doktorgrades
der Medizinischen Fakultät
der Georg-August-Universität zu Göttingen

vorgelegt am 20. Oktober 1940

von

Heinrich Ohlendorf
aus Ochtersum

Göttingen 1941

Buchdruckerei Martin Saß & Co., Göttingen

Dekan: Prof. Dr. Stich.

Berichterstatter: Prof. Dr. Beumer.

Tag der mündlichen Prüfung: 29. Oktober 1940

Lebercirrhosen im Kindesalter sind eine seltene Erkrankung. Im Säuglingsalter sind sie besonders selten und gehen, neben den Symptomen, die auch bei Erwachsenen auftreten, häufig mit einer schweren, unheilbaren englischen Krankheit einher. So berichtet Gerstenberger, der als erster diese Zusammenhänge erkannte, im Jahre 1932 von drei Kindern, bei denen sich im Verlauf einer Lebercirrhose eine unheilbare Rachitis entwickelte, der er den Namen „Rachitis hepatica" gab.

Bei den ersten der von Gerstenberger beschriebenen Fälle handelte es sich um einen fünfmonatigen rachitischen Säugling, bei dem eine Cirrhosis hepatis vorlag, die, wie die Autopsie später bestätigte, sich auf Grund einer Gallengangsatresie entwickelt hatte.

Auffallend war eine starke Fettresorptionsstörung von etwa 50 %. Die Rachitis entwickelte sich bei diesem Säugling, trotzdem er seit seiner zweiten Lebenswoche täglich eine sogenannte antirachitische Nahrung erhielt, und zwar die von Gerstenberger angegebene, S.M.A.-Milch (E.W.-Gehalt: 1,2—1,3 %; Milchzuckergehalt: 7,3—7,5 %; Fettgehalt: 3,4—3,6 %, wovon etwa 10 % vollwertiges Lebertran ist).

Der Phosphorgehalt des Blutes war sehr niedrig (2,0 mg), der Kalkgehalt zeigte den normalen Wert von 10,0 mg.

Da sich in diesem Fall trotz der antirachitischen Nahrung eine schwere englische Krankheit entwickelte, folgerte Gerstenberger, es müsse bei diesem $5^1/_2$ Monate alten Kinde die Rachitis nicht auf Grund mangelnder Lebertranzufuhr oder -resorption, sondern auf mangelhafte Verwertung zurückzuführen sein.

In dem zweiten Falle wurde das Krankheitsbild eines Kindes beschrieben, das elf Monate alt, mit einer vergrößerten Leber und Milz, aber mit normalem Knochenbild in Behandlung kam. Nach zehnmonatiger Verabreichung von antirachitischer Nahrung entwickelte sich trotzdem ein schweres rachitisches Krankheitsbild. (Kalkgehalt etwa 10 mg, Phosphorgehalt 1,2—0,4 mg.)

Das Kind wurde weitere 30 Wochen mit Lebertran, Gallensalzen, Höhensonnenbestrahlung und Phosphatlösungen behandelt, doch ohne Erfolg. Autoptisch stellte man eine schwere Lebercirrhose fest, doch waren hier, im Gegensatz zum ersten Fall, die Gallengänge durchgängig.

Da bei diesem zweiten Kinde die Fettresorption zwischen 80 bis 90 % lag, die Fettresorption als solche also ganz günstig war, sah Gerstenberger auch hier den Grund zur Entstehung der englischen Krankheit in dem Unvermögen des Kindes, den antirachitischen Faktor des Lebertrans und des Quecksilberlichtes nicht ausnützen zu können.

Das dritte Kind, das drei Wochen in klinischer Behandlung war, zeigte trotz der oben angeführten S.M.A.-Milch mit Lebertran keine Heilung der bestehenden Rachitis. Der Fettresorptionsgrad wird mit 47—54 % angegeben. Auch hier konnte die Autopsie durchgeführt werden, bei der man eine Lebercirrhose und eine Gallengangsatresie fand.

Alle drei Fälle Gerstenbergers sind charakterisiert durch:

1. schwere rachitische Knochenveränderungen,
2. die Blutwerte mit einer Verminderung der Phosphate bei annähernd bzw. völlig normalem Kalkgehalt,
3. die Unheilbarkeit trotz Behandlung mit Lebertran und Höhensonnenbestrahlung,
4. durch die bestehende Lebercirrhose, in zwei Fällen hervorgerufen durch eine kongenitale Gallengangsatresie.

Auf Grund dieser Beobachtungen zieht Gerstenberger den Schluß, „daß diese Kinder die Rachitis bekommen haben, wahrscheinlich, weil irgendeine Funktion der Leber gestört worden ist, die für die Ausnutzung des bestrahlten Ergosterins nötig ist". Wenn Gerstenberger auch zugibt, daß in diesen Fällen die gestörte Leberfunktion mit der Verwertung des bestrahlten Ergosterin nichts zu tun haben braucht, hält er es doch für sicher, „daß die Leber in einer oder mehrerer ihrer Funktionen ein wichtiges Glied der Kette ist, die dem Körper ermöglicht, sich gegen die Rachitis zu schützen".

Weiterhin veröffentlichte Thoenes zusammen mit Gruson im Jahre 1935 die Krankengeschichte eines Kindes mit Gallengangsatresie, das im Alter von 3 Monaten in klinische Behandlung kam und hier $8^1/_2$ Monate beobachtet und behandelt wurde.

Diese Beobachtung steht in einem gewissen Gegensatz zu den Befunden, die Gerstenberger mitteilte. Hier handelte es sich um ein Kind, das an biliärer Lebercirrhose erkrankte und bei dem im Verlauf dieser Erkrankung zunächst eine Keratomalacie und dann eine Rachitis sich entwickelte.

Das drei Monate alte Kind wurde mit der Diagnose Keretomalacie in die Klinik eingeliefert. Es hatte ein starker Ikterus neonatorum bestanden, der aber bald zurückgegangen war. Die Ernährung bestand in Frauenmilch und Dubo (eine gezuckerte Vollmilch).

Der drei Monate alte Säugling befand sich bei der Aufnahme in einem schlechten Ernährungs- und Kräftezustand. Die Haut war subikterisch verfärbt, Leber und Milz waren etwas vergrößert und von derber Konsistenz.

Die rechte Cornea zeigte eine leichte Trübung, die Conjunctiva Rötung.

Die Stühle enthielten reichlich Fett, im Urin war der Bilirubingehalt stark positiv. Die Wassermann-Reaktion fiel negativ aus, ebenso bot das Blutbild keine pathologische Veränderung.

Es wurde die Diagnose Keratomalacie bei kongenitaler Gallengangsatresie gestellt.

In der folgenden Zeit wurde das Kind mit Frauen- und Buttermilch ernährt und dazu dreimal täglich zehn Tropfen Vogan per os gegeben. Trotzdem schritt die Augenerkrankung fort, es entstand ein Irisprolaps.

Dann wurde in der weiteren Behandlung das Vogan statt per os vier Wochen i. m. gegeben, worauf das erkrankte Auge schnell ausheilte.

Aus dem bisherigen Verlauf der Erkrankung, besonders aus der Erwägung der Tatsache, daß die Keratomalacie auf parenterale Verabreichung von Vogan günstig beeinflußt purde, wäh-

rend sie auf perorale Gaben gar nicht ansprach, zog Thoenes den Schluß: „daß die wesentlichste Ursache für die Entstehung der Avitaminose A in diesem Falle in der unzureichenden Aufsaugung des A-Faktors infolge der durch die Gallengangsatresie bedingten Insuffizienz der Fettsorption zu suchen ist, wie sie in den acholischen, stark fetthaltigen Stühlen klinisch eindeutig zum Ausdruck gelangt".

Da durch Applikation des Vitamin A auf parenteralem Wege trotz fortschreitender Lebercirrhose eine Heilung der Keratomalacie eintrat, folgerte Thoenes weiter, daß die Wirkung des Vitamins A nicht auf einer Störung der Leberfunktion beruht, und daß der Zustand der A-Avitaminose unabhängig von dem intermediärem Stoffwechsel der Leber verlaufen muß.

Im weiteren Verlauf der Erkrankung, die sich bis zum Tode des Kindes noch sechs Monate hinzog, entwickelte sich eine Rachitis.

Das Kind nahm gut an Gewicht zu, Leber und Milz blieben stark vergrößert und derb. Die ikterische Verfärbung der Haut nahm zu, die Stühle blieben acholisch. Jetzt entwickeln sich bei dem Kinde deutliche rachitische Krankheitszeichen, die auf Gaben von dreimal täglich zehn Tropfen Vigantol, das drei Wochen gegeben wurde, keine Heilungstendenz zeigten.

Doch nach 25 Tagen, währenddem das Kind mit Höhensonne bestrahlt wurde, sah man röntgenologisch Heilungsprozesse an den Knochen. Im weiteren Verlauf, währenddem die Bestrahlung fortgesetzt wurde, heilte die Rachitis fast ganz aus, doch nun bekam das Kind eine Pneumonie mit schwerer Anaemie, woran es starb, nach jetzt $8^1/_2$monatiger Krankheit.

Der Obduktionsbefund ergab eine Gallengangsatresie mit fehlender Gallenblase. Eine hochgradige biliäre Lebercirrhose, eine hochgradige Milzschwellung, einen allgemeinen hochgradigen Ikterus. Der Darminhalt war farblos. Die Harnkanälchenepithelien zeigten nephrotische Degeneration. Weiterhin sah man eine schwere Herdpenumonie beider Unterlappen. Als Todesursache wurde die Leberinsuffizienz und Cholaemie angesehen.

Es entwickelte sich also in dem zweiten Teile der Erkrankung unter Fortschreiten der Lebercirrhose eine Rhachitis, die trotz

vierwöchiger Behandlung mit Vigantol keine Heilungstendenz zeigte, durch Höhensonnenbestrahlung aber günstig beeinflußt wurde.

Hieraus schloß Thoenes, daß nicht die endogene Störung der Leberfunktion das Entstehen der englischen Krankheit veranlaßt habe, sondern die gestörte Resorption des antirachitischen Faktors durch den Darm für die Entstehung der Rachitis verantwortlich sei. Dies wurde noch begründet einmal durch den Hinweis auf die unterschiedliche Wirkung von der Höhensonnenbestrahlung und der Behandlung mit Vigantol, zweitens dadurch, daß gerade dann die Heilung durch die Bestrahlung eintrat, als die Leber schon schwerste cirrhotische Veränderungen aufwies.

Um die Frage zu klären, ob die gestörte Leberfunktion für die Unwirksamkeit des Vitamins D bei der von Gerstenberger beschriebenen Rachitis hepatica verantwortlich zu machen sei, stellte Heymann im Jahre 1938 aufschlußreiche Untersuchungen an Ratten an, deren Ergebnisse die Annahme Gerstenbergers stützen und im Gegensatz zu den Beobachtungen von Thoenes stehen.

Wenn Heymann auf operativem Wege den Gallengang bei etwa drei- bis vierwöchigen rachitischen Ratten verschlossen hatte, so entwickelte sich innerhalb von etwa drei Wochen ein Ikterus mit schwerer Lebercirrhose. Um bei diesen Ratten die Rachitis zu heilen, benötigte er 10—12mal soviel Vitamin D als bei den rachitischen Ratten ohne Lebercirrhose. Er verwandte Viosterol oder Dristol zur intramuskulären Injektion.

Um zu zeigen, daß nicht etwa die vermehrten Gallenbestandteile im Blut die rachitischen Knochenveränderungen herbeiführten, injizierte Heymann diesen Ratten eine Phosphatlösung intramuskulär, und es erwies sich, daß auch hierdurch die Rachitis ausheilte, trotz Ikterus und Lebercirrhose.

Weiterhin erzeugte Heymann durch intramuskuläre Injektion von 0,2—0,3 ccm Tetrachlorkohlenstoff jeden zweiten oder dritten Tag bei 4—5 Wochen alten rachitischen Ratten eine schwere Leberschädigung, die aber nicht zur Cirrhose führte. Diese Ratten

benötigten 2—3 mal soviel Vitamin D zur Ausheilung der Rachitis als die Kontrolltiere, bei denen keine Leberschädigung erzeugt war. Aus diesen Versuchen folgerte Heymann, daß die gestörte Leberfunktion, hervorgerufen durch eine künstliche Gallengangsatresie oder durch Schädigung mit Tetrachlorkohlenstoff, für die herabgesetzte Wirksamkeit des Vitamin D bei der Behandlung der rachitischen Ratten verantwortlich zu machen sei.

Somit sprechen diese Untersuchungsergebnisse für Gerstenbergers Beobachtungen, der auch in der gestörten Leberfunktion die Ursache für die Unwirksamkeit der Vitamin-D-Therapie bei der Rachitis hepatica sah.

In den Jahren 1937/38 kam in der Universitäts-Kinderklinik Göttingen ein Kind zur Beobachtung, das im Alter von acht Monaten an einer schweren Rachitis erkrankte, die aber trotz energischer, antirachitischer Therapie keine Heilungstendenz zeigte. Das Kind befand sich während einer achtmonatigen Krankheitsdauer ständig in ärztlicher Beobachtung, davon zwei Monate in stationärer, klinischer Behandlung. Auch in diesem Fall der therapeutisch unbeeinflußbaren Rachitis bestand eine Lebererkrankung und Milzvergrößerung, ähnlich wie sie Gerstenberger und Thoenes beschrieben haben.

Die Familienanamnese bot keine Besonderheiten, insbesondere war keine Tbc. oder eine sonstige Infektionskrankheit in der Familie oder in der Umgebung des Kindes bekannt geworden.

Das Kind wurde am 16. Februar 1937 mit einem Gewicht von $3^1/_2$ kg geboren. Es war kräftig und lebensfrisch. Das Kind bekam die Brust, als Zusatznahrung wurde Zwieback, Kuhmilch, Brei und etwa seit dem fünften Monat auch Gemüse und Obstsaft zugefüttert. Lebertran hatte es nicht bekommen.

Mit 14 Tagen blätterte die ganze Haut ab, Blasen haben jedoch nicht bestanden. Mit sechs Monaten trat ein schleimig-blutiger Durchfall auf, der aber nach einigen Tagen wieder aufhörte.

Den Eltern fiel auf, daß das Kind in der ganzen Entwicklung etwas zurückblieb, es sei kurzatmig und hätte auch oft einen Schnupfen.

Das Kind, das jetzt im Alter von acht Monaten gebracht wurde, wog 6920 g.

Auffallend waren ein deutlich positiver Craniotabes, ein rachitischer Rosenkranz und Epiphysenauftreibungen.

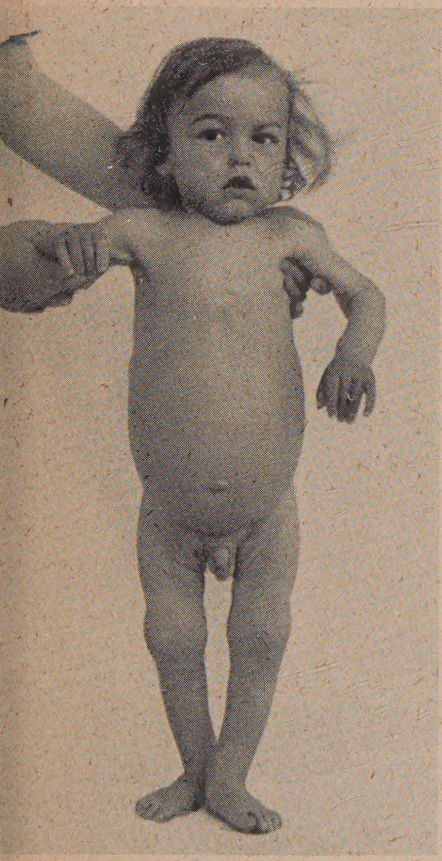

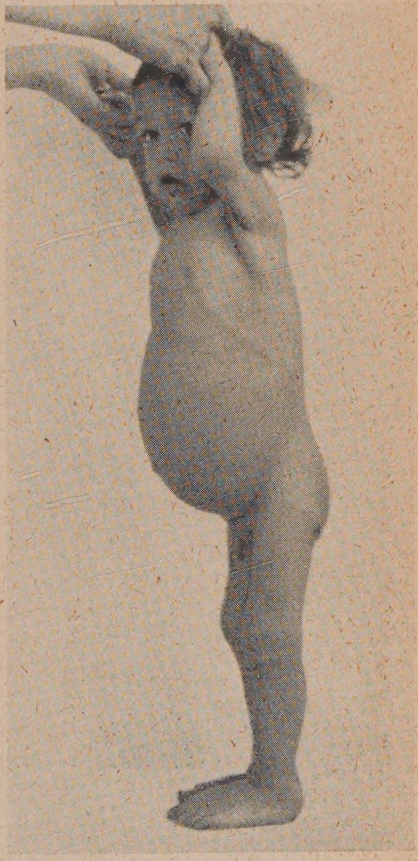

Das Kind fixierte und griff, es bestand eine leichte Halsdrüsenschwellung. Herz und Lungen boten keinen pathologischen Befund. Eine Röntgenaufnahme des Thorax zeigt ein Kugelherz, rechts ein hochstehendes Zwerchfell, eine deutliche Hiluszeich-

nung und einen sehr starken rachitischen Rosenkranz. Die Leber war sehr derb, scharfrandig und bis zum Nabel vergrößert, auch die Milz war vergrößert und von derber Konsistenz. In den folgenden Wochen wurde es zu Haus belassen und bekam dort als Nahrung viermal täglich die Brust, zweimal Brei und täglich einen Teelöffel Vigantol-Lebertran.

Nach vier Wochen, am 3. November 1937, wurde das Kind wieder vorgestellt und nun in die Klinik aufgenommen, wo es 24 Tage in stationärer Beobachtung und Behandlung blieb.

Der nun neun Monate alte Säugling hatte ein Gewicht von 7290 g, er war mäßig entwickelt, aber in einem ausreichenden Ernährungs- und Kräftezustand. Haut und sichtbare Schleimhäute waren gut durchblutet. Der Leib war stark aufgetrieben, Leber und Milz zeigten dieselbe Veränderung wie bei der ersten Untersuchung. Die Wassermann- und Takata-Reaktion wiesen einen negativen Ausfall auf. Die Stühle waren immer wenig gefärbt, jedoch haben Fettstühle nie bestanden. Ein Ikterus war nicht vorhanden. Ebenso fand man die gleichen rachitischen Knochenveränderungen wie vor vier Wochen, die Fontanelle war $1^1/_2$ mal 2 querfingergroß und die unteren Extremitäten wiesen leichte Crura vara auf.

Weiter beobachtete man einen leichten Schnupfen, einige kleine palpable Drüsen am Hals, sonst aber keine krankhaften Veränderungen.

Das Blutbild ergab eine leichte Verminderung des Hgb-Wertes (70 %) und der Erythrozyten (3,9 Mill.), aber eine Vermehrung der Leukozyten (15900), im Ausstrich Jugendliche und Reizformen. Nach einigen Tagen zeigte das Blutbild bis auf eine geringe Leukozytose und Anaemie aber wieder normale Werte.

Das Kind war sehr lebhaft, ja unruhig, auch etwas kurzatmig. Es saß noch nicht sicher allein. Geistig machte es keinen zurückgebliebenen Eindruck, es griff und fixierte. Während der ersten Zeit des nun folgenden 24tägigen Klinikaufenthaltes aß und trank das Kind nicht gut, es nahm auch zunächst etwas ab, doch gegen Ende der Zeit stieg die Gewichtskurve wieder regelmäßig an.

Auch in den ersten Tagen des Klinikaufenthaltes bekam der Säugling den Vigantol-Lebertran weiter. Doch da die Rachitis durch diese Zufütterung nicht beeinflußt wurde, hörte man damit auf und bestrahlte täglich mit der Höhensonne. Doch auch hiermit erzielte man keinen Erfolg.

Die erste Röntgenaufnahme der Handwurzel, die vor dem Beginn der Höhensonnenbestrahlung angefertigt wurde, zeigte eine sehr starke Becherform und eine vollkommen unscharfe Konturierung der Epiphysen. Auch nach der über zweiwöchigen Bestrahlung mit der Höhensonne war der röntgenologische Befund fast derselbe geblieben, es war jetzt nur eine ganz geringe Kalkeinlagerung der Ulnarepiphyse eingetreten.

Zur Kontrolle der Leberfunktion wurde eine Zuckerbelastung durchgeführt, die graphisch folgende Kurve ergab:

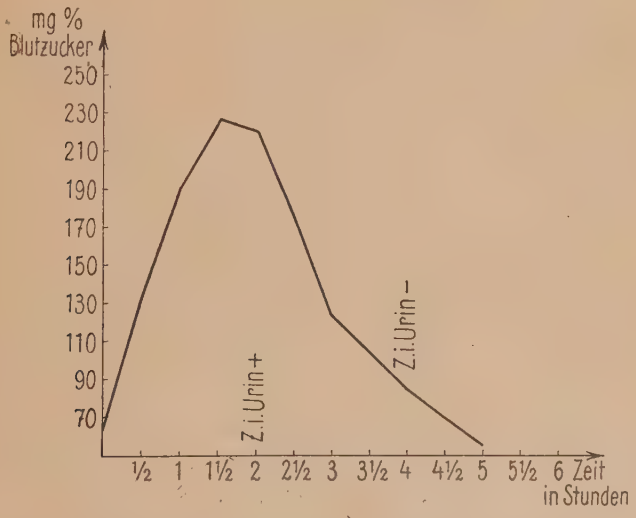

Das Kind bekommt 25 g Traubenzucker. Der nüchterne Blutzuckerwert ist sehr gering (63 mg/%), die Kurve steigt langsam an und erreicht erst nach 1½ Stunden (normal etwa nach ½ Stunde) ihren Höhepunkt und zeigt mit dem Wert von 228 mg/% eine erhebliche Hyperglykämie an. Dann sinkt die Kurve wieder

langsam um nach 4¾ Stunden den Ausgangswert wieder zu erreichen, der bei einem normalen Kinde bereits nach etwa 2 Stunden erreicht wäre. Daß im Urin nach 2 Stunden etwas Zucker auftrat ist nicht verwunderlich, da die Zuckertoleranzgrenze (150—160 mg/%) überschritten war, nach 4 Stunden war er auch nicht mehr vorhanden.

Weiterhin wurde eine Leberfunktionsprüfung mit 5 g Galaktose angestellt, das das Kind per os bekam, worauf in Abständen von 2 Stunden der Urin auf Zucker und Aceton untersucht wurde, mit folgendem Ergebnis:

Zeit nach:	Menge in ccm	Zucker	Aceton	
2 Stunden	85	+	+ +	Zucker ca. 0,1 g
4 Stunden	160	Ø	+	
6 Stunden	15	Sz.	+ + +	Nach 5 Stunden gewöhnl. Kost
8 Stunden	22	Sz.	+ + +	

Nach 2 Stunden ist der Zucker noch im Urin schwach positiv, nach 4 Stunden negativ, d. h. es besteht keine nennenswerte pathologisch vermehrte Ausscheidung. Der Urin enthält nach 2 Stunden 0,1 % Zucker, doch der Acetongehalt ist stark positiv.

Die Blutuntersuchung ergab: Cholesterin 162 mg/%, Calcium 9,6 mg/%, Phosphor 2,25 mg/%, wobei der Ca- und P-Gehalt im Blut dem schweren Bild der Rachitis entsprachen.

So wurde also das Kind nach dieser 24tägigen Beobachtungs- und Behandlungsdauer in einem guten Allgemeinzustand nach Haus entlassen, jedoch wiesen Leber und Milz den gleichen Befund auf wie bei der Aufnahme, ebenso war die Rachitis sowohl durch die Vigantol-Lebertran-Therapie als auch durch die Strahlenbehandlung unbeeinflußt geblieben.

Nach der Entlassung war das Kind vom 27. November 1937 bis zum 10. Mai 1938, also fast sechs Monate, zu Haus. Während dieser Zeit wurde das Kind zweimal in der Klinik vorstellig, zuerst nach sechs Wochen. In diesen Wochen wurde als Nahrung dreimal die Brust, einmal Gemüse, Zwiebackbrei und Brei gegeben, dazu erhielt es jetzt dreimal 20 Tropfen Vitamin D_3 täglich. Mit der Höhensonnenbestrahlung wurde zunächst 14 Tage ausgesetzt, dann aber wieder jeden zweiten Tag bestrahlt. Inzwischen hatte das Kind, das sehr blaß und elend aussah, sitzen gelernt, es versuchte auch zu laufen. Leber und Milz waren wie früher vergrößert, der Bauchumfang betrug 51 cm, doch es bestand kein caput medusae. Die Haut war etwas gelb, die Skleren jedoch nicht ikterisch. Die Halsdrüsen waren auch unverändert groß. Die geistige Entwicklung entsprach durchaus dem Alter des Kindes.

Die rachitischen Knochenveränderungen hatten sich kaum geändert, außer der Craniotabes, der Epiphysenauftreibung und dem rachitischen Rosenkranz war noch die Aufwulstung der unteren Thoraxapertur (Harrison) hinzugetreten. Eine Kontrollröntgenaufnahme der Handwurzel ergab eine geringe Kalkeinlagerung der Ulna und der Radiusepiphyse und eine deutliche Becherform der Phalangen. Ein Ulnarepiphysenkern hatte sich inzwischen gebildet. Das Blutbild ergab eine leichte Anaemie (Hgb: 55%; Ery: 2,94 Mill.), Eosinophilie (Eos: 7%) und Lymphozytose (Lymph: 66%).

Nach dieser Vorstellung trat bei dem Kinde 2½ Wochen später eine Darmblutung auf, die aber nach 3—4 Tagen ohne besondere Behandlung wieder zum Stehen kam. Es handelte sich nicht um eine Ruhr (keine pathogenen Keime im Stuhl). Die Ernährung zu Haus bestand in Vollmilch, Gemüse, Obst und Brei, die Mutter konnte auch noch etwas Frauenmilch geben. Dazu hatte es täglich einen Teelöffel Vigantol-Lebertran bekommen.

Am 10. Mai 1938, das Kind war inzwischen 15 Monate alt, erfolgte Wiederaufnahme in die Klinik, wo es nun 16 Tage in Behandlung blieb. Stehen hatte es inzwischen gelernt, laufen jedoch noch nicht. Auffallend war die fahle, graugelbe Hautfarbe, die Schleimhaut des Mundes war sehr trocken. Während früher

nur die Halsdrüsen vergrößert waren, so beobachtete man jetzt auch in der Axillar- und Leistungsgegend kirschgroße, verschiebliche, nicht schmerzhafte Drüsen. Das Abdomen war ebenfalls wie früher vergrößert, ebenso zeigten Milz und Leber dieselben Veränderungen.

Die rachitischen Zeichen wiesen denselben Befund auf, eine Craniotabes war allerdings nicht mehr vorhanden. Bei der Röntgenkontrollaufnahme der Handwurzel sah man eine weitere, ganz geringe Kalkeinlagerung des sonst sehr kalkarmen Knochens.

Ein in diesen Tagen angefertigtes Blutbild wies ein normales weißes Blutbild auf, das rote Blutbild dagegen eine erhebliche Anaemie (Hgb: 45%; Ery: 3,5 Mill.; F.I.: 0,64). Das Blut war sehr serumreich und sehr gelb gefärbt, der Bilirubingehalt betrug 15 mg (indirekt), direkt bestimmt war er negativ.

Kalk- und Phosphatgehalt des Blutes ergaben stark erniedrigte Werte (Ca: 6,1 mg/%; P: 1,93 mg/%).

Zehn Tage vor der Entlassung aus der Klinik wurde ein Cholesterin- und Fettresorptionsversuch durchgeführt. Das Kind bekam 1 g Cholesterin und 20 g Butter als Einbrenne, die Blutwerte zweistündlich kontrolliert, ergeben folgende Kurve:

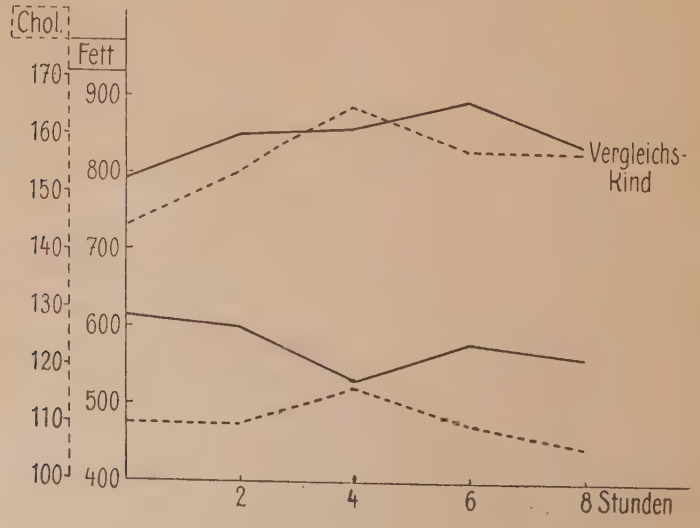

Sowohl die Durchschnittswerte des Cholesterins als auch die des Fettes sind sehr niedrig gegenüber dem Vergleichskind. Der Cholesteringehalt des Blutes steigt kaum, der des Fettes steigt überhaupt nicht an.

In den letzten Tagen des Klinikaufenthaltes besserte sich das Allgemeinbefinden des Kindes, es wurde munter, es aß auch gut, doch nur ungern feste Speisen, auch war es immer sehr durstig. Deshalb bekam es auch viel Vollmilch zu trinken, dazu wurden täglich zwei Teelöffel Vigantol-Lebertran gegeben.

Der Leib wurde immer mehr aufgetrieben, der Umfang betrug bereits 61 cm, jedoch war ein Ascites nicht nachzuweisen.

So wurde das Kind am 24. Mai 1938, nach einer Krankheitsdauer von jetzt acht Monaten, nach Haus entlassen und starb dort 14 Tage später, am 8. Juni 1938. Eine Sektion fand nicht statt.

Weiterhin wurde im Jahre 1940 in der Universitäts-Kinderklinik Göttingen ein Säugling beobachtet, der an einer autoptisch bestätigten Lebercirrhose erkrankte, bei der aber keine Rachitis zur Entwicklung kam.

Das Kind wurde am 20. April 1940 mit einem Gewicht von 2850 g geboren. Als Nahrung wurde in den ersten drei Monaten Frauenmilch, dann Säuremilch gegeben. Seit der Geburt soll das Kind gelb ausgesehen haben. Der Appetit war nicht gut und oft bestand eine Erkältung, bei der oft Fieber auftrat.

Mit elf Wochen wurde es zum ersten Mal in der Klinik vorgestellt. Das Kind sah sehr blaß (Hgb: 48 %) und die Haut ikterisch verfärbt aus, der Hgb-Wert stieg später bis 60 % an.

Die Atmung war stark beschleunigt, doch war an der Lunge kein krankhafter Befund nachzuweisen. Therapeutisch wurde Ferro 66 täglich zweimal fünf Tropfen verordnet. In den folgenden zwei Monaten wurde es in Abständen von fünf bis zehn Tagen in der Klinik vorgestellt. Der Appetit des Kindes während dieser Monate war schlecht. Es bekan als Nahrung zuerst Säuremilch, da es diese angeblich nicht mehr nehmen wollte, fütterte die Mutter Halbmilch mit Paulys Nährspeise. Der Stuhl war anfangs etwas hart, aber normal gefärbt.

In dem gespannten und etwas aufgetriebenen Abdomen konnte man die Leber $1^1/_2$ Querfinger unterhalb des Rippenbogens tasten, die Milz war anfangs noch nicht vergrößert.

Nach einiger Zeit, während der sich der Allgemeinbefund kaum geändert hatte, erkrankte das Kind an einer Otitis media rechts mit Fieber bis 40 Grad, nach der Paracentese trat Besserung ein.

Doch allmählich verschlechterte sich der Allgemeinzustand immer mehr, das Kind sah sehr blaß und elend aus. Es erbrach auch oft in letzter Zeit.

Seit acht Tagen beobachtete man eine starke Lichtscheu, die Augenbulbi wurden verdreht, jedoch war am äußeren Auge keine entzündliche Röte festzustellen.

Neben der vergrößerten Leber war jetzt auch der Milzrand palpabel. Rachitische Zeichen wurden nie beobachtet.

Der Urin war dunkelgelb gefärbt, Urobilinogen positiv. Im Sediment: Zylinder, einige Leukozyten und Erythrozyten.

Das Kind bekam jetzt wieder die Säuremilch und medikamentös Eisen und Vigantol.

Am 20. September 1940 wurde das Kind, jetzt fünf Monate alt, in die Klinik aufgenommen und verblieb hier bis zu seinem Tode, der nach weiteren drei Wochen eintrat. Das Gewicht des fünfmonatigen Kindes betrug jetzt 4700 g. Das Kind sah sehr elend aus, es trank nicht und erbrach oft. Es mußte mit der Sonde ernährt werden.

Die Lichtscheu war geblieben, der Rachen des Kindes zeigte starke Rötung, über der Lunge hörte man beiderseits reichlich Giemen, links einige kleinblasige Rasselgeräusche.

Die Leber war zwei Querfinger unter dem Rippenbogen tastbar, ebenso konnte man den Milzrand deutlich palpieren.

Eine Lumbalpunktion bot keinen krankhaften Befund.

Bei der Röntgenaufnahme der Lungen sah man eine leichte Verschleierung und vermehrte Bronchuszeichnung in beiden Oberfeldern.

Die Blutwerte ergaben: Bilirubin: 2,9 mg/%; Eiweiß: 6,86 % und Cholesterin 108 mg/%.

Der Allgemeinzustand verschlechterte sich in den folgenden Tagen zunehmend. Das Kind sah gelb-grau aus, es hustete viel und atmete angestrengt. Es trank auch nicht und erbrach die Nahrung fast vollständig. Die Lichtscheu blieb bestehen, obwohl die Augen äußerlich keinen pathologischen Befund ergaben.

Weiterhin nahm der Ikterus zu, der Stuhl wurde jetzt ganz weiß und stark riechend. Der Urin war dunkel gefärbt.

In der nächsten Zeit, den letzten Tagen vor dem Tode, nahm die Dyspnoe stark zu, über beiden Lungen hörte man ein starkes, feinblasiges Rasseln. Auch bestand starke Cyanose und erschwerte Atmung mit ausgesprochenem Nasenflügelatmen. Der Ikterus war hochgradig, die Stühle völlig farblos.

Am 9. Oktober 1940 starb das Kind in einem Alter von etwas über $5^1/_2$ Monaten. Die Autopsie ergab: hochgradige Lebercirrhose, allgemeinen Ikterus, Blutungen in Magen- und Blasenschleimhaut, bronchopneumonische Herde auf beiden Lungen. Die Gallengänge waren durchgängig.

Zusammenfassung.

Seit der Geburt bestand ein wechselnd starker Ikterus mit Leber- und Milzvergrößerung, weiterhin sah man anfangs eine hochgradige Anaemie, die sich später etwas besserte. Die bestehende völlige Appetitlosigkeit machte eine Klinikaufnahme nötig. Dann erfolgte Exitus an Pneumonie im Alter von sechs Monaten. Rachitis trat nicht auf. Aetiologisch bleibt der Fall unklar.

Auffallend ist, daß sich bei dieser Lebercirrhose im Säuglingsalter keine Rachitis entwickelte, dies ist wohl dadurch zu erklären, daß dies Kind schon mit sechs Monaten starb und daß sich auch bis zu diesem Alter bei den Fällen von Gerstenberger und Thoenes noch keine englische Krankheit entwickelt hatte.

Wenden wir uns wieder unserem ersten Kinde zu, so zeigt der allgemeine Krankheitsverlauf, daß es sich um ein schwächliches, dürftiges Kind gehandelt hat, dessen Allgemeinbefinden während der ersten Zeit noch einigermaßen der Norm entsprach, sich später aber zunehmend verschlechterte, so daß es in der körperlichen Entwicklung doch erheblich hinter seinen Altersgenossen zurückblieb. Es hatte oft Durchfälle, Schnupfen, auch waren die Halsdrüsen, später auch die Axillar- und Leistendrüsen oft vergrößert. Weiter fiel die erhebliche Vergrößerung von Milz und Leber auf, die vom Anfang der Erkrankung bis zum Schluß, wo auch leichter Ikterus auftrat, stets größere Ausmaße annahmen.

Der Appetit des Kindes war abwechselnd gut, doch es bestand keine hartnäckige Appetitlosigkeit, der Stuhl war immer wenig gefärbt, jedoch war er nie acholisch.

Weiterhin standen im Vordergrund der Erkrankung die rachitischen Knochenveränderungen, die, zusammen mit dem Kalk- und Phosphatgehalt im Blut, anzeigten, daß eine schwere englische Krankheit vorlag, die trotz energischer antirachistischer Therapie nicht nennenswert beeinflußt wurde.

Es wurden alle therapeutischen Maßnahmen angewandt, die bei der englischen Krankheit sonst Erfolge versprechen. Das Kind bekam sehr lange die Brust, es wurde Vigantol bis dreimal 20

Tropfen gegeben, Lebertran verabreicht, es wurde mit Höhensonne bestrahlt.

Weiterhin trat eine Anaemie auf, die von Beginn der Erkrankung bis zum Schluß ständig zunahm.

Am auffälligsten ist die Störung des Kohlehydratstoffwechsels und der Fett- und Cholesterinresorption, was durch die Zuckerbelastungskurve und die Leberfunktionsprüfung einerseits und dem Fett- und Cholesterinversuch andererseits gut zum Ausdruck kommt. Diese Untersuchungen und der Krankheitsverlauf lassen den Schluß zu, daß es sich hier um eine schwere Lebererkrankung handelt, die nach allen Beobachtungen sicherlich eine Lebercirrhose sein dürfte.

In diesem Zusammenhang möchte ich die Beobachtung von Priesel erwähnen, der im Jahre 1939 von 22 autoptisch bestätigten Fällen von Lebercirrhose im Kindesalter berichtete, die er in einer Zeitspanne von drei Jahren klinisch beobachtet hat. Die Krankheitssymptome gleichen auffallend unserem vorhin beschriebenen Falle.

Die Kinder erkrankten im Alter von 1—1½ Jahren, der Allgemeinzustand verschlechterte sich, der Bauch nahm sehr an Umfang zu, Leber und Milz waren erheblich vergrößert. Ikterus entstand oft im Laufe der Erkrankung, die Stühle waren acholisch, es traten Erbrechen und Durchfälle auf. Oft bestanden erhöhte Temperaturen. Das Blutbild zeigte auch, wie in unserem Falle, eine schwere Anaemie und eine stärkere Leukozytose.

Zur Frage der Aetiologie meinte der Autor, es handele sich um eine Infektion mit einem noch unbekannten Erreger, wofür auch die Temperaturen und die Leukozytose gedeutet werden könnten.

Aetiologisch bleibt unser Fall unklar. Die gelegentlich aufgetretene Leukozytose kann auch durch interkurrente Infektionen zustande gekommen sein, was gerade bei der Widerstandslosigkeit der Kinder nichts Seltenes ist.

Zur Frage der Entstehung der Rachitis in unserem Falle möchte ich doch auf Grund des Krankheitsverlaufes, der unbeeinflußbaren

therapeutischen Maßnahmen — sowohl der Vitamingaben und der Bestrahlung — und sowohl des eigenen Untersuchungsergebnisses als auch der Tierversuche von Heymann annehmen, daß die Lebererkrankung, sicherlich eine Lebercirrhose, der Grund für die Entstehung der Rachitis ist.

Die Beobachtungen des eigenen Falles entsprechen mehr denen, die auch Gerstenberger anstellte, und durch die Tatsache, daß nicht nur die direkte Vitamintherapie, sondern auch die intensive Höhensonnenbestrahlung keineswegs die schwere Rachitis wirksam beeinflussen konnte, kommen wir somit zu einem anderen Ergebnis, als es Thoenes aufgestellt hatte.

Es ist auffallend, daß Priesel bei seinen 22 Fällen von Lebercirrhose keine Rachitis beobachtete, was wohl dadurch zu erklären ist, daß alle seine Fälle jenseits des Säuglingsalters erkrankten, und daß sich im Kindesalter seltener eine Rachitis entwickelt.

Daß die Leber für die Verwertung des Vitamin D und für die Heilung der englischen Krankheit eine wichtige Funktion zu erfüllen hat, wird auch durch unseren Fall bewiesen.

Ergebnis.

Es handelte sich bei unserem Fall um einen Säugling, der an einer Lebercirrhose erkrankte, in deren Verlauf sich eine schwere Rachitis entwickelte.

Diese Rachitis war, wie Gerstenbergers Fälle, weder durch Vitamin D zu beeinflussen, noch durch die Höhensonnenbestrahlung zur Ausheilung zu bringen, im Gegensatz zu den Fällen von Thoenes, der durch die Höhensonnenbestrahlung Heilerfolge sah.

Literatur.

Gerstenberger: Monatsschr. f. Kinderheilkde. 56, S. 217, (1933).

Heymann: „Metabolism and Mode of Action of Vitamin D". American Journal of Diseases of Children. 5, (Mai 1938).

Priesel: Wien. Klin. Wschr. 1939, II, S. 840.

Thoenes-Gruson: Monatsschr. f. Kinderheilkde. 67, S. 134, (1936).

Lebenslauf.

Am 7. Novenber 1913 wurde ich, Heinrich Ohlendorf, in Ochtersum bei Hildesheim als Sohn des Erbhofbauern Edmund Ohlendorf und seiner Frau Katherina, geb. Meyer, geboren.

Nach vierjähriger Grundschulvorbereitung in der Mittelschule besuchte ich das Gymnasium Josephinum in Hildesheim, wo ich Ostern 1935 mein Abiturientenexamen ablegte.

Nach einer halbjährigen Dienstzeit im Reichsarbeitsdienst begann ich im Wintersemester 1935/36 mein medizinisches Studium in Freiburg i. Br. und bestand dort nach dem dritten Semester mein Vorphysikum. Weiterhin studierte ich dann ein Semester in Königsberg und zwei Semester in Greifswald.

Mein erstes klinisches Semester verbrachte ich in Freiburg i. Br., mein zweites an der Medizinischen Akademie in Düsseldorf.

Dann brach der Krieg aus. Eingezogen zur Sanitätsstaffel Hildesheim, wurde ich am 10. Oktober zur Fortsetzung meines Studiums zur Universität in Leipzig abkommandiert. Für das nächste Trimester wurde ich zur Universität Göttingen versetzt. Hier beendigte ich nach dem zweiten Trimester, am 24. September 1940, mein Studium mit dem Staatsexamen.